

Фтизиатрия - кейс 1

Materials for the selected specialty

Тип: Кейсы | Образование: Высшее образование | Специализация: Фтизиатрия | Записей: 1 | Кейс: 1 |
Вопросов: 12

Фтизиатрия - кейс 1

Образование: Высшее образование | Специализация: Фтизиатрия

1. УСЛОВИЕ СИТУАЦИОННОЙ ЗАДАЧИ

1.1. Ситуация

Пациент П. 51 года, доставлен в общесоматический стационар по поводу кровохарканья бригадой скорой помощи. Кровохарканье впервые, но 5 лет назад был снят с учета в противотуберкулезном диспансере, где лечился по поводу туберкулеза легких. При обследовании в приемном покое выполнено рентгенологическое обследование органов грудной клетки, сделан анализ мокроты на КУМ (-). Вызван на консультацию фтизиатр, пациент переведен в противотуберкулезный стационар.

1.2. Жалобы

Кровохарканье, кашель с мокротой.

1.3. Анамнез заболевания

Со слов больного, последний месяц были проявления ОРВИ – насморк, першение в горле, кашель с мокротой, сильная слабость, потливость. Температура повышалась до субфебрильных цифр. Лечился сам с умеренным эффектом. Кровохарканье появилось при усилении кашля. Жена вызвала скорую помощь, был доставлен в стационар, где при рентгенологическом обследовании на уровне приемного покоя выявлены инфильтративные изменения в верхней доле правого легкого в зоне следов перенесенного туберкулеза (множественных петрификатов). В мокроте КУМ не выявлены. Учитывая данные о туберкулезе в анамнезе, пациент переведен в туберкулезный стационар.

1.4. Анамнез жизни

Пациент рос и развивался без особенностей. Образование среднее, профессия – каменщик, работал на стройке без официального трудоустройства. +
Перенесенные заболевания: 5 лет назад выявлена ВИЧ-инфекция, лечение получает крайне не регулярно. В анамнезе -- употребление наркотических средств. Злоупотребляет алкоголем. Курит более 20 лет. ХОБЛ. Хронический гепатит С. Хронический гастрит, хронический панкреатит. +
Разведен, живет с сожительницей в коммунальной квартире с ее детьми 7 и 9 лет. +
Флюорографическое обследование проходит нерегулярно. +
Контакт с больными туберкулезом предполагает в быту, в квартире проживают соседи, наблюдающиеся в противотуберкулезном диспансере. +
5 лет назад был снят с учета в противотуберкулезном диспансере, где лечился по поводу туберкулеза легких с бактериовыделением.

1.5. Объективный статус

Состояние больного относительно удовлетворительное, активен. Телосложение астеническое. Кожные покровы обычной окраски. Пониженного питания. Грудная клетка симметрично участвует в акте дыхания. При перкуссии – притупление перкуторного тона справа над и под ключицей, в этой зоне дыхание с жестким оттенком, выслушиваются скудные влажные хрипы. ЧДД 18 в 1 мин. Границы сердца в пределах нормы, тоны сердца приглушены. Пульс ритмичный, удовлетворительного наполнения, 88 в 1 мин. Живот симметричный, мягкий.

Печень выступает из-под края реберной дуги на 4 см, пальпация умеренно болезненная. Область почек не изменена, с-м Пастернацкого отрицательный с обеих сторон. Отеков нет. Физиологические отправления в норме.

1. План обследования

1. Вопрос

Для постановки диагноза на амбулаторном приеме фтизиатром должны быть назначены

1. посев мокроты на МБТ
2. исследование мокроты на МБТ методом люминесцентной микроскопии
3. исследование мокроты молекулярно-генетическим методом на наличие маркеров ДНК микобактерий туберкулеза и устойчивость к противотуберкулезным препаратам
4. общеклинический анализ крови
5. биохимический анализ крови
6. определение устойчивости МБТ к ПТП первого и второго ряда

Правильные ответы: посев мокроты на МБТ; исследование мокроты на МБТ методом люминесцентной микроскопии; исследование мокроты молекулярно-генетическим методом на наличие маркеров ДНК микобактерий туберкулеза и устойчивость к противотуберкулезным препаратам; определение устойчивости МБТ к ПТП первого и второго ряда

Культуральные методы (посевы на плотных и жидких питательных средах) являются основными фенотипическими методами выявления МБТ

Клинические рекомендации Министерства здравоохранения Российской Федерации. Туберкулез у взрослых, 2022 г.

Раздел 2.3. Лабораторные диагностические исследования

(1)

Культуральный метод определения лекарственной чувствительности МБТ позволяет определить чувствительность (ЛЧ) к широкому спектру ПТП и назначить индивидуализированную схему лечения в соответствии с полученными результатами.

(2)

При выявлении патологических изменений в легких рентгенологическим методом, назначается двукратный анализ мокроты, нацеленный на поиск кислотоустойчивых микобактерий методом микроскопии

Клинические рекомендации Министерства здравоохранения Российской Федерации. Туберкулез у взрослых, 2022 г.

Приложение В. Информация для пациентов

(1)

Приоритетным компонентом комплекса исследования у пациентов с туберкулезом рекомендуется определение мутаций, ассоциированных с лекарственной устойчивостью в ДНК микобактерий туберкулеза (*Mycobacterium tuberculosis complex*) методом ПЦР в режиме реального времени или методом ПЦР с дальнейшей гибридизацией к препаратам первого ряда – изониазиду и рифампицину или, как минимум, к рифампицину. Исследование выполняется двукратно при отрицательном результате первого исследования, а также при положительном результате и одновременном отсутствии клинико-рентгенологических признаков туберкулезного заболевания

Клинические рекомендации Министерства здравоохранения Российской Федерации. Туберкулез у взрослых, 2022 г.

Раздел 2.3. Лабораторные диагностические исследования

(1)

Рекомендуется выполнить микробиологическое (культуральное) исследование для определения чувствительности микобактерий туберкулеза (*Mycobacterium tuberculosis complex*), выделенных из мокроты или другого диагностического материала, к противотуберкулезным препаратам первого и второго ряда на жидких питательных средах с автоматической детекцией роста

Клинические рекомендации Министерства здравоохранения Российской Федерации. Туберкулез у взрослых, 2022 г.

Раздел 2.3. Лабораторные диагностические исследования

(1)

3. Результаты лабораторных методов обследования

3.1. Исследование мокроты на МБТ методом люминесцентной микроскопии

В мокроте методом люминесцентной микроскопии КУМ не выявлены

3.2. Исследование мокроты молекулярно-генетическим методом на наличие маркеров ДНК микобактерий туберкулеза и устойчивость к противотуберкулезным препаратам

В мокроте методом ПЦР по технологии GeneXpert выявлена ДНК МБТ, определена устойчивость к рифампицину

3.3. Посев мокроты на МБТ

На амбулаторном этапе обследования -- сделан посев мокроты на твердые питательные среды -- в работе

3.4. Определение устойчивости МБТ к ПТП первого и второго ряда

Сделанные посевы мокроты на твердые питательные среды - в работе, определение устойчивости будет сделано после получения роста культуры

3.5. Биохимический анализ крови

Название, ед. измерения	Норма	Результат
Общий белок, г/л	60-85	72
Альбумины, г/л	35-50	45
Фибриноген, г/л	2-4	3,1
Общий билирубин, мкмоль/л	8,5-20,5	9,2
Непрямой билирубин, мкмоль/л	1-8	5
Прямой билирубин, мкмоль/л	1-20	15
Аспартатаминотрансфераза, ед/л	< 31	25
Аланинаминотрансфераза, ед/л	< 35	30
Гамма-глутаминтрансфераза, ед/л	< 40	33
Щелочная фосфатаза, ед/л	30-110	82
Триглицериды, моль/л	0,4-1,8	0,8
Холестерин, моль/л	3,5-5,5	4,2

Креатинин 82 мкмоль/л

Глюкоза 4,0 ммоль/л

2. Вопрос

Для постановки диагноза туберкулеза фтизиатром должны быть назначены

1. сцинтиграфия легких

2. компьютерная томография легких и средостения

3. УЗИ плевральных полостей

4. спирография

5. фибробронхоскопия

6. рентгенография органов грудной клетки в прямой и боковой проекциях и линейные томограммы

Правильные ответы: компьютерная томография легких и средостения; фибробронхоскопия; рентгенография органов грудной клетки в прямой и боковой проекциях и линейные томограммы

Компьютерная томография позволяет детализировать локализацию, протяжённость, структуру туберкулезного процесса. При этом технология спирального сканирования даёт возможность строить трёхмерные изображения исследуемых структур, включая скрытые для классической рентгенологии зоны. Имеется возможность с высокой степенью разрешения достоверно определить плотность патологических изменений и избежать эффекта суммации.

Клинические рекомендации Министерства здравоохранения Российской Федерации. Туберкулез у взрослых, 2022 г.

Раздел 2.4. Инструментальные диагностические исследования

(1)

Бронхоскопия позволяет получить визуальную информацию о состоянии обследуемого объекта и взять биопсийный материал для микробиологического, цитологического и гистологического исследований. Наиболее часто используются эндоскопические методы с видеосопровождением (бронхоскопия, торакоскопия, медиастиноскопия)

Клинические рекомендации Министерства здравоохранения Российской Федерации. Туберкулез у взрослых, 2022 г.

Раздел 2.4. Инструментальные диагностические исследования

(1)

Рекомендуется пациенту с подозрением на туберкулез органов дыхания выполнить рентгенографию легких в двух проекциях для определения клинической формы, активности и распространенности процесса

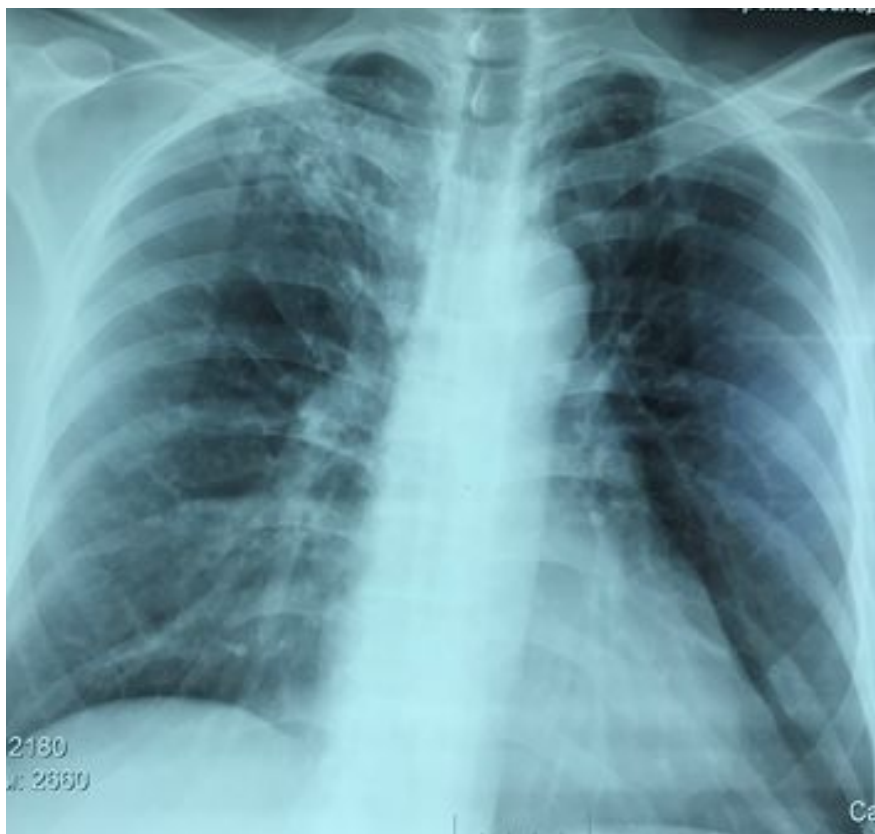
Клинические рекомендации Министерства здравоохранения Российской Федерации. Туберкулез у взрослых, 2022 г.

Раздел 2.4. Инструментальные диагностические исследования

(1)

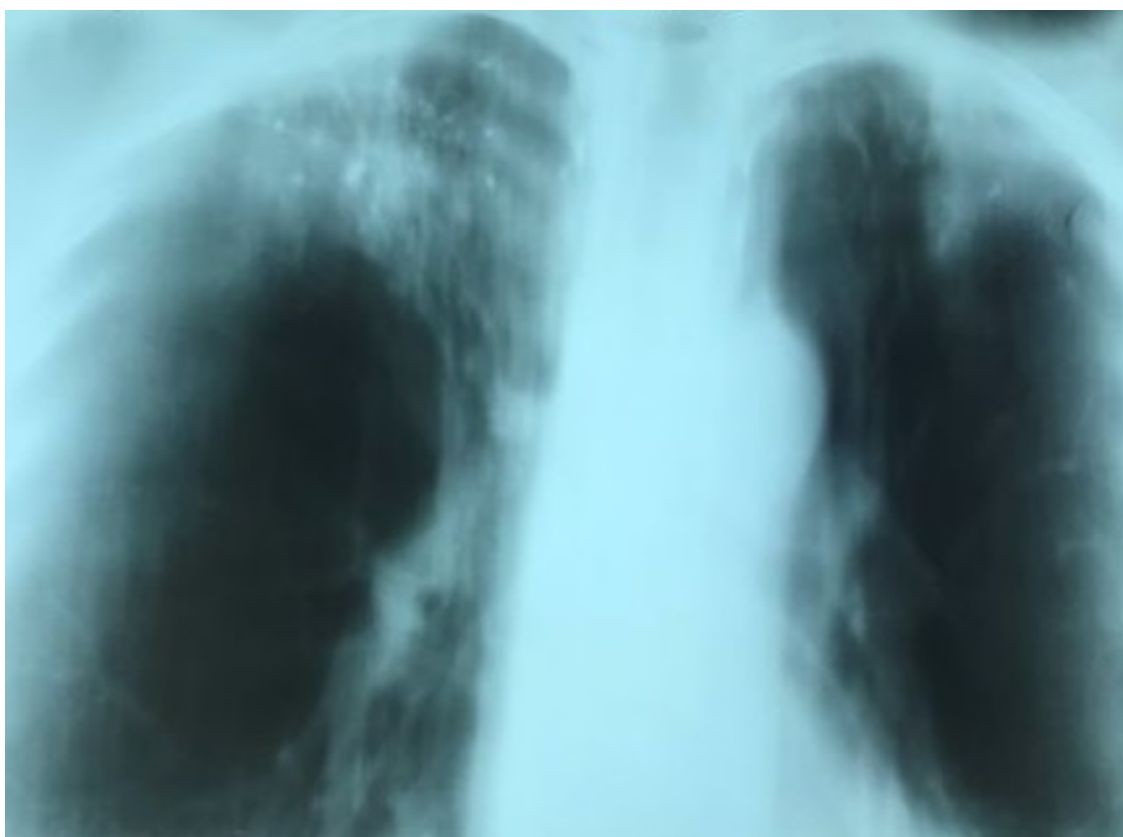
5. Результаты инструментальных методов обследования

5.1. Рентгенография органов грудной клетки в прямой и боковой проекциях и линейные томограммы



Рентгенография органов грудной клетки в прямой и боковой проекциях и линейные томограммы

{nbsp}



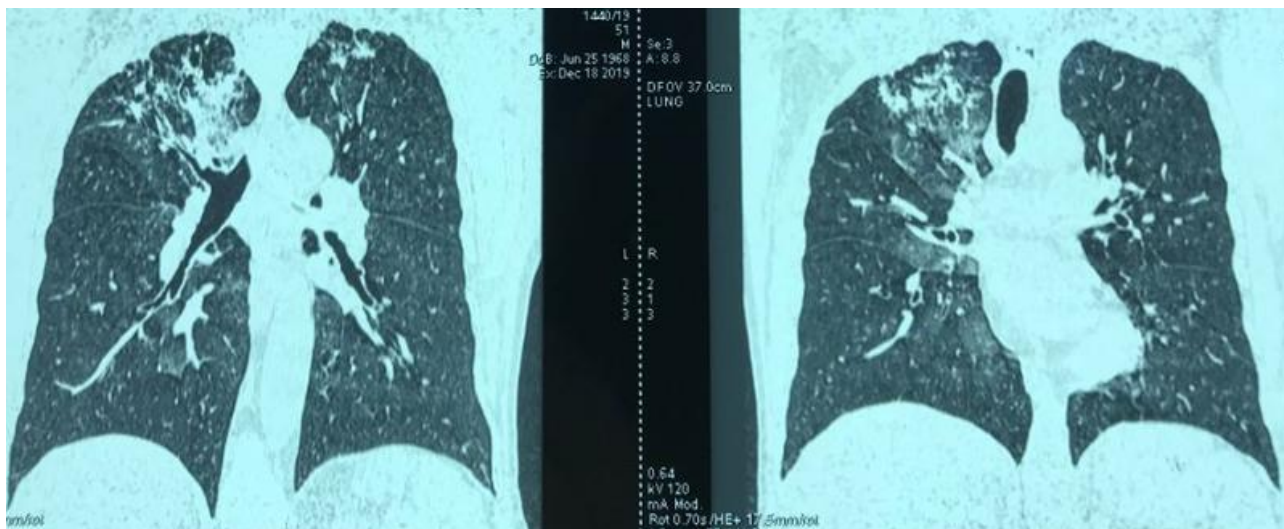
Рентгенография2.jpg

{nbsp}

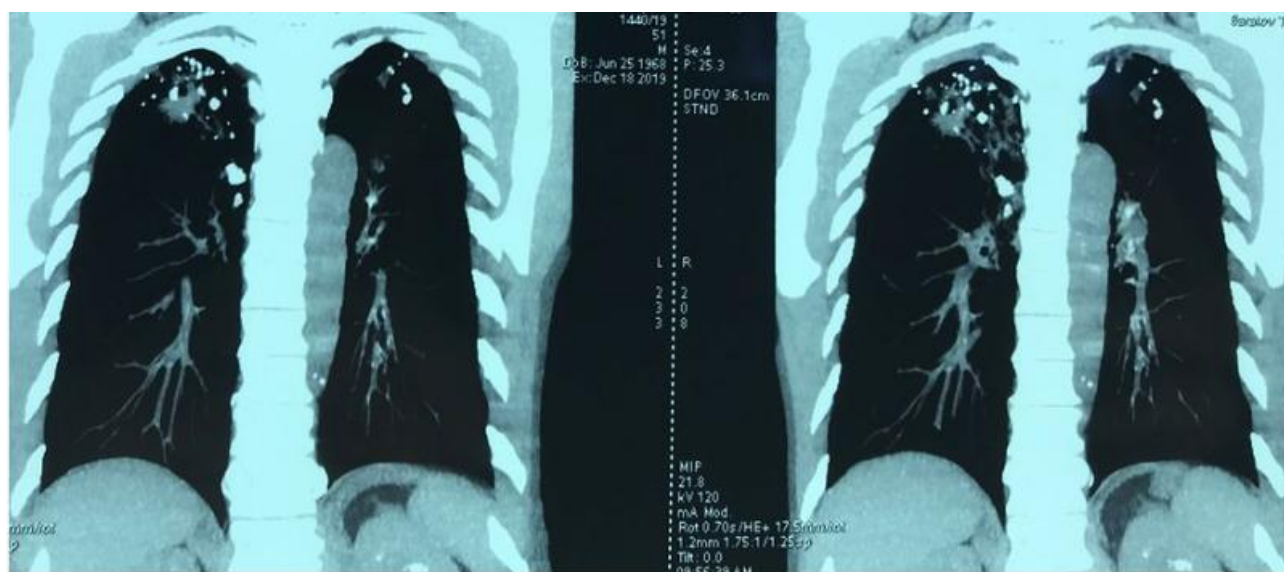Справа в верхней доле правого легкого от первого до 2 ребра определяется участок затемнения легочной ткани неправильной формы средней интенсивности с нечеткими контурами. В его зоне имеются множественные мелкие петрификаты. Зона фиброзно изменена, есть плевропульмональные тяжи, плевра утолщена. +
В правом корне видны петрификаты. Определяются плевральные наложения в апикальных зонах. Синусы плевры свободны. Тень средостения в пределах нормы. Диафрагма расположена обычно. +

Рекомендовано КТ органов грудной клетки и анализ флюороархива

5.2. Компьютерная томография легких и средостения



Компьютерная томография легких и средостения



Компьютерная томография легких и средостения

КТ-исследование органов грудной клетки срезами по 5 мм с последующей реконструкцией по 1,25 мм без контрастного усиления. +

В проекции С1,2 правого легкого определяется инфильтративные изменения, располагающиеся в зоне множественных разнокалиберных петрифакатов. Массивные обызвествления в трахеобронхиальной группе лимфоузлов справа. Массивные апикальные наслоения. Корни легких не расширены. В С1,2 слева субплеврально петрификаты. Трахея и главные бронхи проходимы, просветы долевых и визуализируемых сегментарных бронхов не изменены, контуры их не деформированы. Апикальная плевра утолщена, уплотнена. Конфигурация и размеры средостения без особенностей. Средостение не смещено.

5.3. Фибробронхоскопия

Под местной анестезией раствором лидокаина 2,0% -- 8,0 мл осмотрено трахеобронхиальное дерево. В трахее без особенностей. Карина бифуркации острая. Бронхи осмотрены с двух сторон до устьев сегментарных. Проходимость бронхов сохранена. Слизистая оболочка бронхов бледно-розового цвета, умеренно отечная, больше слева. Устья сегментарных бронхов округлой формы, респираторная подвижность сохранена с двух сторон. Мокрота слизистого характера в небольшом количестве с двух сторон. Новообразований не обнаружено.

Заключение: Катаральный эндобронхит с двух сторон.

2. Диагноз

3. Вопрос

Учитывая анамнез заболевания, анамнез жизни, данные объективного осмотра, результаты обследования больному можно поставить диагноз

1. Инфильтративный туберкулез S1,2 правого легкого, фаза распада и обсеменения. МБТ(-). Рецидив. Кровохарканье

2. Диссеминированный туберкулез легких в фазе инфильтрации, МБТ(-). Кровохарканье

3. Инфильтративный туберкулез S1S2 левого легкого в фазе инфильтрации и распада, МБТ(-). Кровохарканье

4. Кавернозный туберкулез верхней доли правого легкого, фаза инфильтрации, МБТ(-). Кровохарканье

Правильный ответ: Инфильтративный туберкулез S1,2 правого легкого, фаза распада и обсеменения. МБТ(-). Рецидив. Кровохарканье

Диагноз поставлен на основании данных фтизиатрического анамнеза-ранее состоял и лечился по поводу туберкулеза легких, выраженные клинические проявления (температура повышалась до субфебрильных цифр, кровохарканье появилось при усилении кашля) По данным исследования рентгенологического обследования выявлены инфильтративные изменения в зоне множественных петрификатов, наличие плевропульмональных тяжей и плевральных наслоений, наличие следов перенесенного туберкулеза (кальцинаты в зоне выявленных «свежих» очаговых изменений), вхождения пациента в группу медицинского риска по туберкулезу (перенесенный туберкулез), курит более 20 лет, страдает ХОБЛ, хронический гепатит С. 5 лет назад выявлена ВИЧ-инфекция, в анамнезе-употребление наркотиков. Контакт с больными туберкулезом предполагает в быту. Микроскопическое исследование -методом ПЦР по технологии GeneXpert выявлена ДНК МБТ, определена устойчивость к рифампицину. КТ-исследование органов грудной клетки - в проекции С1,2 правого легкого определяются инфильтративные изменения, располагающиеся в зоне множественных разнокалиберных петрификатов, зона деструкции. Массивные обызвествления в трахеобронхиальной группе лимфоузлов справа. Массивные апикальные наслоения. В С1,2 слева субплеврально петрификаты. Апикальная плевра утолщена, уплотнена.

Инфильтративный туберкулез легких (характеризуется наличием воспалительных фокусов в легких более 1,0 см в диаметре, преимущественно экссудативного характера с казеозным некрозом и наличием или отсутствием деструкции легочной ткани и бронхогенного обсеменения);

Клинические рекомендации Министерства здравоохранения Российской Федерации. Туберкулез у взрослых, 2022 г.

Раздел 1.5. Классификация заболевания или состояния

(1)

7. Диагноз

7.1. Инфильтративный туберкулез S1,2 правого легкого, фаза распада и обсеменения. МБТ(-). Рецидив. Кровохарканье

4. Вопрос

Факторами риска развития туберкулеза у данного пациента можно считать

1. наличие ХОБЛ

2. возраст
3. семейное положение
4. мужской пол

Правильный ответ: наличие ХОБЛ

Туберкулёз нередко присоединяется к ХНЗЛ (паратуберкулёзный процесс), два заболевания могут протекать у одного больного одновременно (метатуберкулёзный процесс), ХНЗЛ иногда развиваются вследствие перенесённого туберкулёза на фоне остаточных изменений (посттуберкулёзный процесс). Течение туберкулёза у больных с ХОБЛ менее благоприятно. Больные с ХОБЛ – курильщики, табачный дым воздействует не только на человека, но и на микобактерии, учащая, случаи их мутаций с образованием устойчивых к антибиотикам форм

Фтизиатрия. Национальное руководство / Под ред. М. И. Перельмана. 2007. - 512 с. (Серия "Национальные руководства"). - 512 с. (Серия "Национальные руководства") - ISBN 978-5-9704-0490-4

Глава 20. ТУБЕРКУЛЁЗ И ХРОНИЧЕСКИЕ НЕСПЕЦИФИЧЕСКИЕ ЗАБОЛЕВАНИЯ ЛЁГКИХ. С. 351-355

(1)

3. Лечение

5. Вопрос

По результатам проведенного обследования, пациенту необходимо назначить + _____ + режим химиотерапии

1. преШЛУ
2. лекарственно-чувствительный

3. МЛУ

4. ШЛУ

Правильный ответ: МЛУ

Рекомендуется назначение режима химиотерапии МЛУ ТБ для лечения туберкулеза с установленной ЛУ возбудителя к рифампицину и изониазиду (или только рифампицину) и чувствительностью ко всем препаратам группы фторхинолонов, а также пациентам с риском МЛУ возбудителя

Клинические рекомендации Министерства здравоохранения Российской Федерации. Туберкулез у взрослых, 2022 г.

Раздел 3.1. Химиотерапия

(1)

6. Вопрос

Лечение данного больного в интенсивной фазе МЛУ режима химиотерапии требует назначения

1. минимум 5 препаратов: рифампицин, левофлоксацин, циклосерин, пиразинамид, протионамид в течение 4 месяцев
2. максимум 4 препарата: теризидон, капреомицин, этамбутол, изониазид в течение 8 месяцев
3. 5-6 препаратов: левофлоксацин, циклосерин/теризидон, бедаквилин, линезолид, меропенем, пиразинамид не менее 6 месяцев
4. максимум 6 препаратов: моксифлоксацин, протионамид, теризидон, бедаквилин, рифампицин, изониазид в течение 3 месяцев

Правильный ответ: 5-6 препаратов: левофлоксацин, циклосерин/теризидон, бедаквилин, линезолид, меропенем, пиразинамид не менее 6 месяцев

Рекомендуется в интенсивной фазе режима химиотерапии МЛУ туберкулеза назначение комбинации, одновременно включающей пять-шесть противотуберкулезных лекарственных препаратов и антибиотиков с доказанной или предполагаемой лекарственной чувствительностью возбудителя, из которых четыре наиболее эффективны

Клинические рекомендации Министерства здравоохранения Российской Федерации. Туберкулез у взрослых, 2022 г.

Раздел 3.1.3. Режим химиотерапии МЛУ туберкулеза

(1)

Больному назначается один из лекарственных препаратов группы фторхинолонов, бедаквилин, линезолид, циклосерин или теризидон, а также один дополнительный препарат с оказанной или предполагаемой лекарственной чувствительностью возбудителя.

7. Вопрос

Для данного больного с впервые выявленным туберкулёзом легких продолжительность интенсивной фазы по МЛУ режима химиотерапии составляет + ____ + месяца (-ев)

1. 3
2. 12
3. 6
4. 8

Правильный ответ: 6

Рекомендуется при назначении режима химиотерапии МЛУ туберкулеза лечение пациента проводить длительностью не менее 18 месяцев для полного подавления микробной популяции и предотвращения рецидива: интенсивная фаза – не менее 6 месяцев;

Клинические рекомендации Министерства здравоохранения Российской Федерации. Туберкулез у взрослых, 2022 г.

Раздел 3.1.3. Режим химиотерапии МЛУ туберкулеза

(1)

8. Вопрос

Пациент с впервые выявленным туберкулезом в фазе продолжения МЛУ режима химиотерапии должен получать не менее ____ препаратов одновременно

1. 4
2. 3
3. 5
4. 2

Правильный ответ: 3

Рекомендуется в фазе продолжения режима химиотерапии МЛУ туберкулеза назначение комбинации, одновременно включающей не менее трех эффективных противотуберкулезных лекарственных препаратов и антибиотиков с сохраненной или предполагаемой лекарственной чувствительностью возбудителя для повышения эффективности лечения

Клинические рекомендации Министерства здравоохранения Российской Федерации. Туберкулез у взрослых, 2022 г.

Раздел 3.1.3. Режим химиотерапии МЛУ туберкулеза

(1)

13. Дополнительная информация

При контрольном КТ- исследовании после получения пациентом 90 доз определяется положительная динамика в виде частичного рассасывания инфильтративных изменений с преимущественным уплотнением оставшихся очагов. Бактериовыделение: отсутствие бактериовыделения.

9. Вопрос

Дальнейшая тактика лечения пациента предполагает переход на фазу продолжения лечения, сопровождающуюся получением двух отрицательных последовательных результатов посева мокроты с интервалом в + _____ + месяц (-а)

1. 2
2. 3
3. 1,5
4. 1

Правильный ответ: 1

Эффективное завершение интенсивной фазы подтверждается получением двух последовательных отрицательных результатов посева мокроты или другого диагностического материала с интервалом в один месяц.

Клинические рекомендации Министерства здравоохранения Российской Федерации. Туберкулез у взрослых, 2022 г.

Раздел 3.1.3. Режим химиотерапии МЛУ туберкулеза

(1)

10. Вопрос

Перед началом противотуберкулезного лечения больному необходимо назначить

1. посев крови на неспецифическую флору
2. иммуно-гистохимический анализ БАЛЖ
3. биохимический анализ крови с определением печеночных ферментов
4. серологический анализ крови с определением титра антител к возбудителю туберкулеза (IgG)2

Правильный ответ: биохимический анализ крови с определением печеночных ферментов

Анализ крови биохимический общетерапевтический - в интенсивной фазе лечения не реже 1 раза в месяц, а в фазе продолжения - 1 раз в 3 месяца

Клинические рекомендации Министерства здравоохранения Российской Федерации. Туберкулез у взрослых, 2022 г.

Приложение 5. Режимы химиопрофилактики туберкулеза

(1)

4. Вариатив

11. Вопрос

Больной проживает в коммунальной квартире с сожительницей и ее детьми. Данный очаг относится к + _____ + степени опасности

1. IV

2. III

3. I

4. II

Правильный ответ: I

I группа - очаги с высоким риском заражения туберкулёзом, отягощенные неблагоприятными факторами - социально отягощенные очаги. К этой группе относятся очаги, сформированные больными туберкулёзом органов дыхания, выделяющими микобактерии туберкулёза, при сочетании в очаге всех или части следующих неблагоприятных факторов: проживание в очаге детей тяжелые бытовые условия, отсутствие возможности выделения отдельного помещения для проживания больного;

Санитарные правила и нормы СанПиН 3.3686-21 «Санитарно-эпидемиологические требования по профилактике инфекционных болезней», Утверждены Постановлением №4 от 28.01.2021 г.

(1)

12. Вопрос

Рекомендуется взятие на диспансерный учет и наблюдение пациента по + ____ + МБТ ({plus}) группе диспансерного учета

1. III

2. II А

3. I

4. II Б

Правильный ответ: I

Больные туберкулезом, получающие лечение по любому режиму химиотерапии туберкулеза наблюдаются по I ГДН

Пылаева, Ю. В. Сестринский уход во фтизиатрии : учебник / Ю. В. Пылаева. - 2-е изд. перераб. и доп. - Москва : ГЭОТАР-Медиа, 2022

(1)

Больные туберкулезом, получающие лечение по любому режиму химиотерапии туберкулеза наблюдаются по I ГДН

Приказ Министерства здравоохранения РФ от 13 марта 2019 г. N 127н "Об утверждении порядка диспансерного наблюдения за больными туберкулезом, лицами, находящимися или находившимися в контакте с источником туберкулеза, а также лицами с подозрением на туберкулез и излеченными от туберкулеза и признании утратившими силу пунктов 16 - 17 Порядка оказания медицинской помощи больным туберкулезом, утвержденного приказом Министерства здравоохранения Российской Федерации от 15 ноября 2012 г. N 932н"

(1)